

## I- Exercice 1

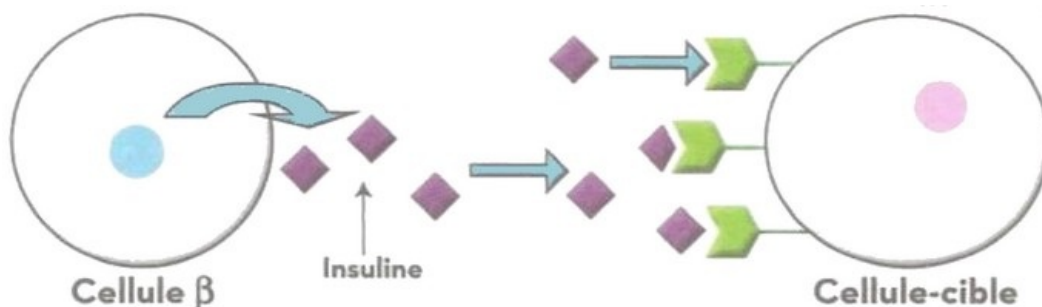
On a soumis un lot de rats normaux et un lot de rates obèses et diabétiques à une injection de sulfamides, cette substance active la sécrétion de l'insuline. Le document suivant présente la variation de la glycémie et de l'insulinémie mesurées chez ces deux lots :

		La glycémie est exprimée en $g.l^{-1}$ l'insulinémie est exprimée en $\mu U .ml^{-1}$					
Rats normaux	glycémie	0,90	0,90	0,70	0,60	0,46	0,42
	insulinémie	21	21	92	85	50	42
Rats Obèses	glycémie	1,45	1,45	1,45	1,40	1,45	1,45
	insulinémie	15	15	99	79	45	38
		0	5	10	15	20mn	
		↑ injection de sulfamides					
		temps après injection					

1. Commenter la variation de la glycémie et de l'insulinémie chez les rats normaux et les rates obèses.
2. Que peut-on déduire ?

## Exercice 1

Le document suivant montre la relation entre les cellules  $\beta$  d'un îlot de langerhans et une cellule de l'organisme :

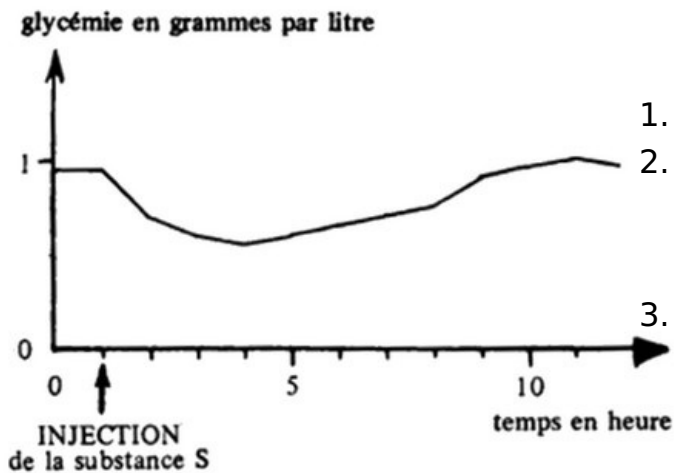


1. Décrivez cette relation.
2. Proposez trois types d'anomalies pouvant être à l'origine du diabète chez les souris obèses.

### III- Exercice 2

Chez un chien normal, on injecte par voie sous-cutanée 0.5mg d'une substance S extraite du tissu pancréatique et on mesure la glycémie de l'animal.

Les résultats sont traduits par la courbe de la figure suivante :



1. Analysez la courbe.
2. Que pouvez-vous en déduire quant au rôle de la substance S du pancréas ainsi mis en évidence ?
3. Donnez le nom de la substance S.

### III- Exercice 3

La figure suivante représente la structure microscopique du pancréas :

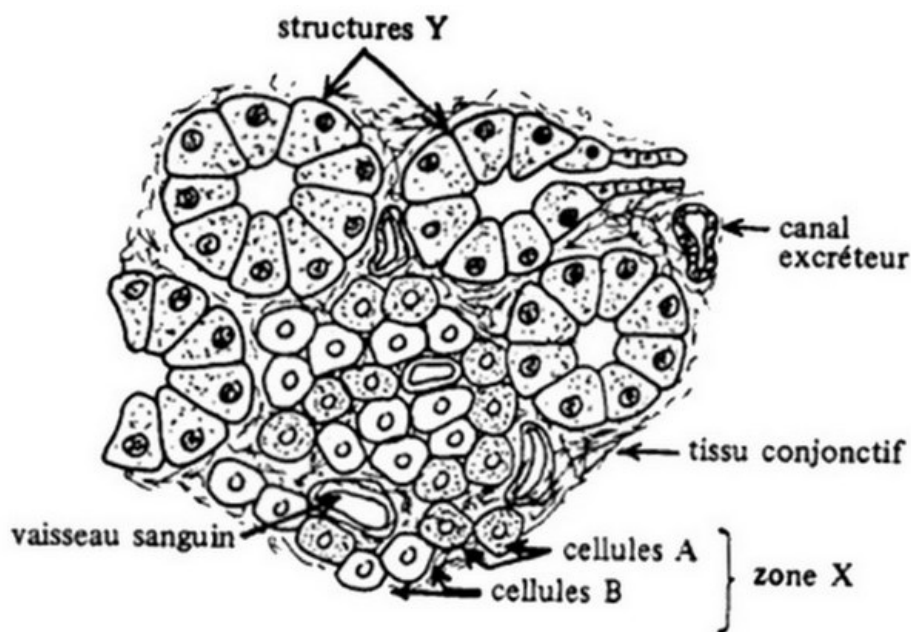


Figure 2 : Structure microscopique du pancréas

La ligature du canal pancréatique pratiquée chez un chien en bonne santé, provoque des troubles digestifs mais pas le diabète :

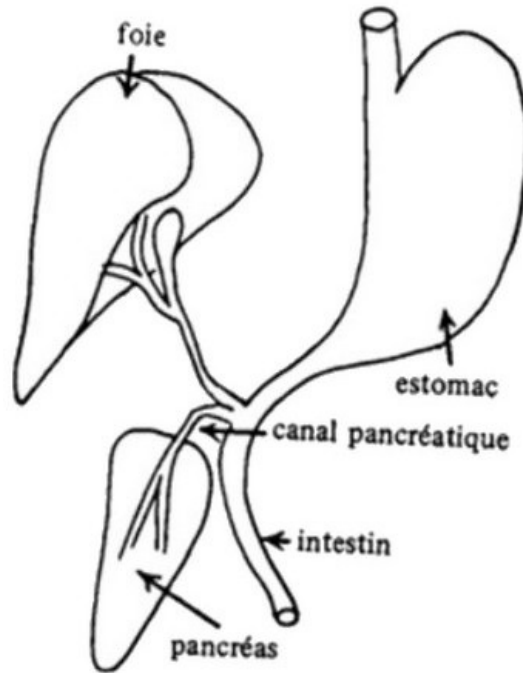


Figure 3 : Ablation du pancréas

À terme, on observe chez cet animal la dégénérescence des structures notées Y sur la figure 2.

4. Expliquez ces résultats.

### III- Exercice 3

Parmi d'autres recherches réalisées à propos du pancréas, on peut relever les observations suivantes :

*a- Chez un chien normal, un traitement par injections répétées d'alloxane fait apparaître un important diabète sucré et entraîne la dégénérescence des cellules B de la zone notée X sur la figure 2.*

*b- Chez un chien initialement normal, un traitement par le diéthylthiocarbamate provoque une baisse anormale de la glycémie et entraîne peu à peu la dégénérescence des cellules A de la zone notée X sur la figure 2.*

5. Analysez successivement ces observations.

a- Chez un chien normal, un traitement par injections répétées d'alloxane fait apparaître un important diabète sucré et entraîne la dégénérescence des cellules B de la zone notée X sur la figure 2.

b- Chez un chien initialement normal, un traitement par le diéthylthiocarbamate provoque une baisse anormale de la glycémie et entraîne peu à peu la dégénérescence des cellules A de la zone notée X sur la figure 2.

5. Par un schéma fonctionnel, résumez l'ensemble des relations entre les deux types de cellules de la zone X, et les différentes variations de la glycémie constatées