# SVT : 1ère Année Collège

## Séance 10 : L'alimentation des êtres vivants - Cours (Partie 2)

**Professeur : Mr BAHSINA Najib**

## Sommaire

IV- Comparaison des régimes alimentaires : herbivore et carnivore

4-1/ Comparaison de la dentition

4-2/ Comparaison du tube digestif

4-3/ Conclusion

V- Synthèse

---

## IV- Comparaison des régimes herbivore et carnivore

### 4-1/ Comparaison de la dentition

#### Dentition du lapin (herbivore)

Les dents du lapin ont toute une fonction très précise plus ou moins compliquée.

Les 28 dents du lapin se décomposent comme suit :

- Mâchoire supérieure : 4 incisives, 12 molaires (6 prémolaires et 6 molaires).
- Mâchoire inférieure : 2 incisives et 10 molaires (4 prémolaires et 6 molaires).

Contrairement aux animaux carnivores, le lapin ne possède pas de canines.

Chez le lapin les incisives permettent de saisir et de couper les aliments.

La formule dentaire chez le lapin:

$$\frac{2i+0c+3p+3m}{1i+0c+2p+3m} = 28$$

#### Dentition du chat (carnivore)

Le chat se nourrit de viande de proies qu'il chasse, il possède des muscles bien développés au niveau de

la jambe et ses pattes portent de longues griffes rétractiles et pointues.

Sa denture est composée d'incisives courtes, de longues canines pour tuer et porter sa proie et des molaires tranchantes pour découper la viande.

Chez le chat les canines permettent de saisir les aliments et les carnassières permettent de couper les aliments.

La formule dentaire chez le chat:

$$\frac{3i+1c+3p+1m}{3i+1c+2p+1m} = 30$$

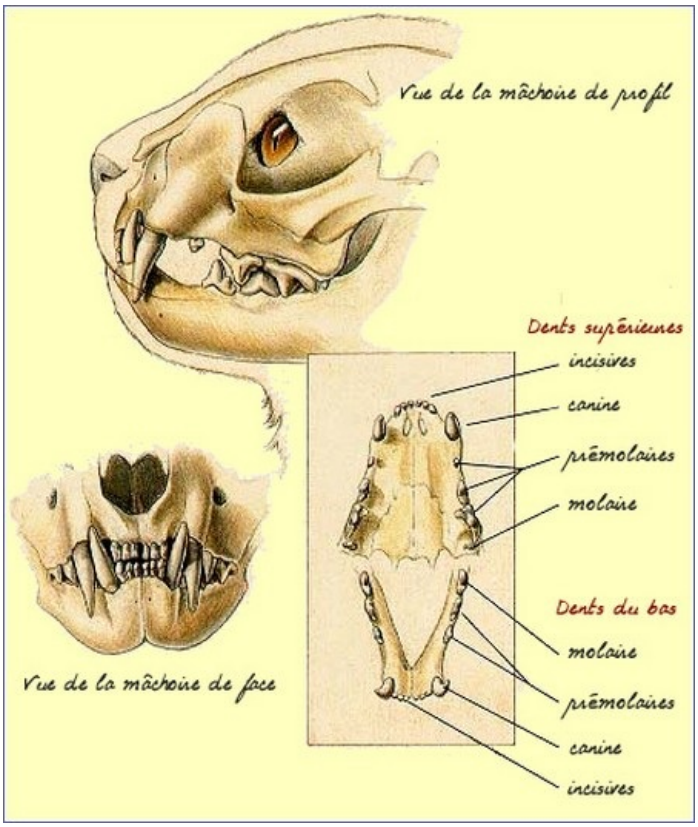


## 4-2/ Comparaison du tube digestif

### Tube digestif du lapin

Le lapin possède un tube digestif long et développé formé d'un petit œsophage, d'un grand estomac, et d'un long intestin grêle.

Le gros intestin est dix fois plus long que le corps et il finit par un volumineux caecum.

La digestion est lente.

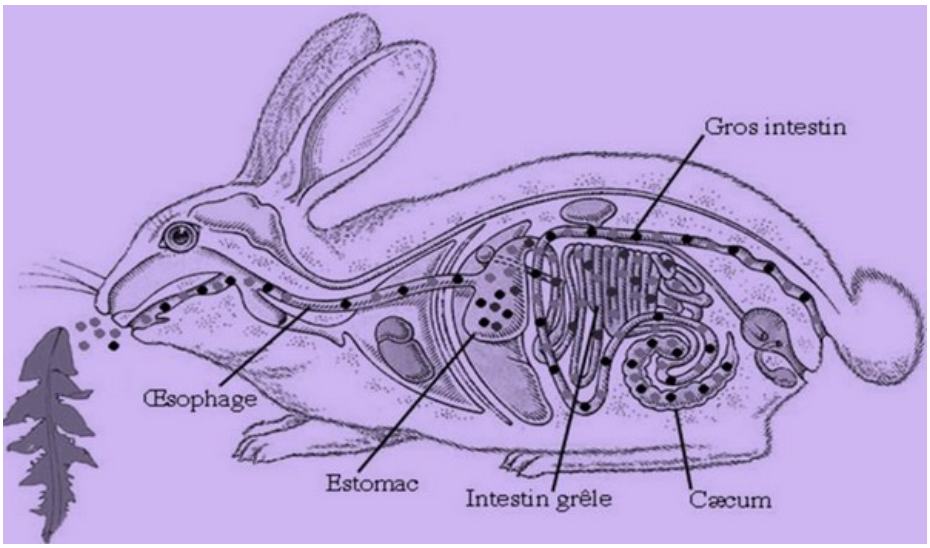


## Tube digestif du chat

Les aliments dont se nourrit le chat s'acheminent dans un tube digestif court et simple constitué par un large œsophage qui conduit à un petit estomac, puis à un court intestin grêle pour finir dans le gros intestin trois fois plus long que le corps.

La digestion du chat est rapide.

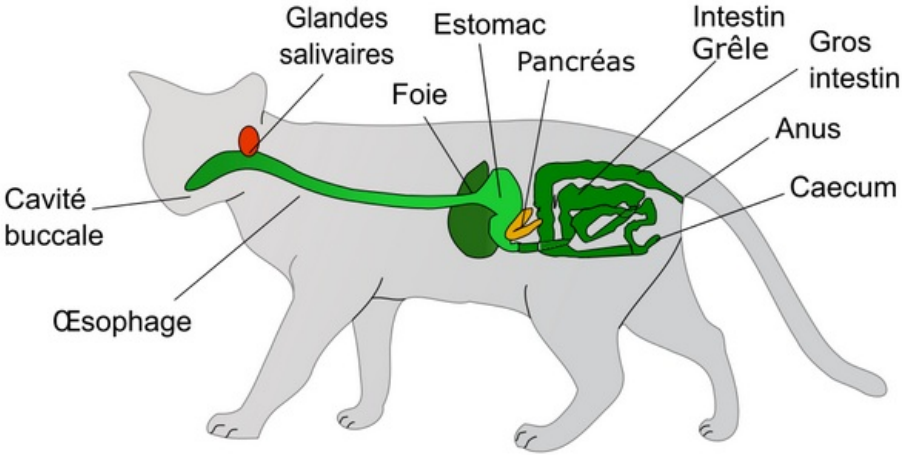


## Comparaison des tubes digestifs

| | Lapin (herbivore) | Chat (Carnivore) |
|---|---|---|
| Œsophage | Presque de même taille | |
| Estomac | Développé | Réduit |
| Intestin grêle | Long | Court |
| Gros intestin | Long | Court |
| Cæcum | Long | Très court |
| Digestion | Lente | Rapide |

Schéma du tube digestif d'un herbivore et d'un carnivore :

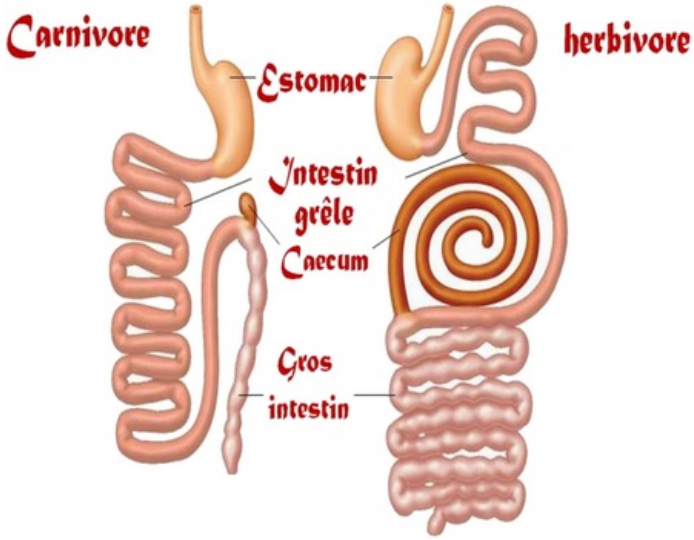


## 4-3/ Conclusion

Chez le lapin les incisives permettent de saisir et de couper les aliments.

La formule dentaire chez le lapin :

$$\frac{2i+0c+3p+3m}{1i+0c+2p+3m} = 28$$

Chez le chat les canines permettent de saisir les aliments et les carnassières permettent de couper les aliments.

La formule dentaire chez le chat :

$$\frac{3i+1c+3p+1m}{3i+1c+2p+1m} = 30$$

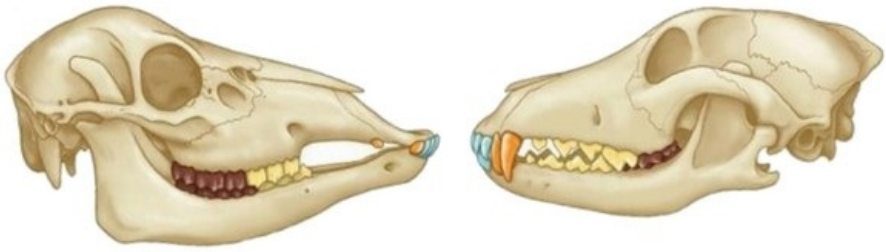
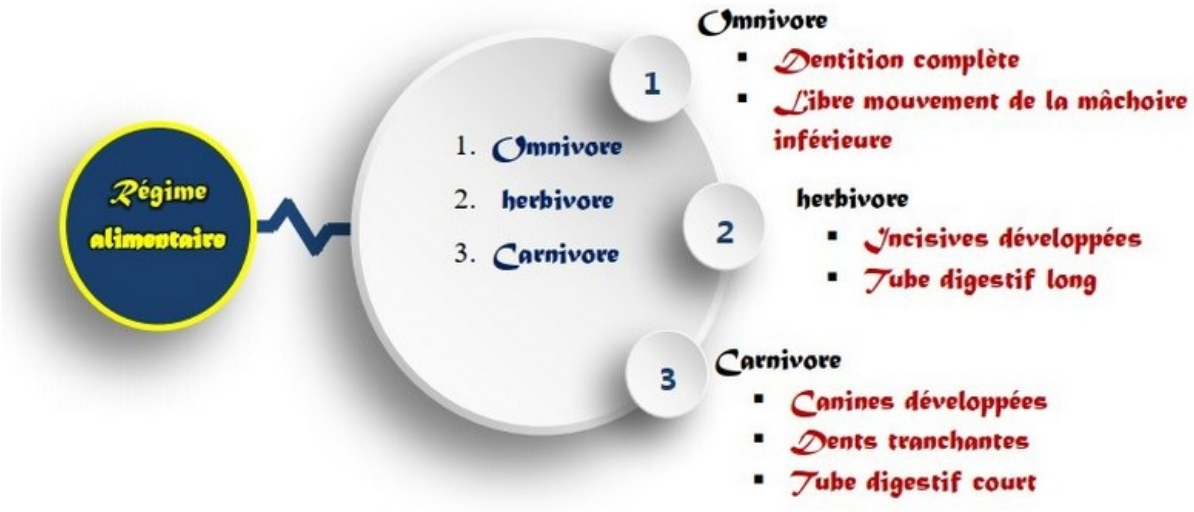
# V- Synthèse