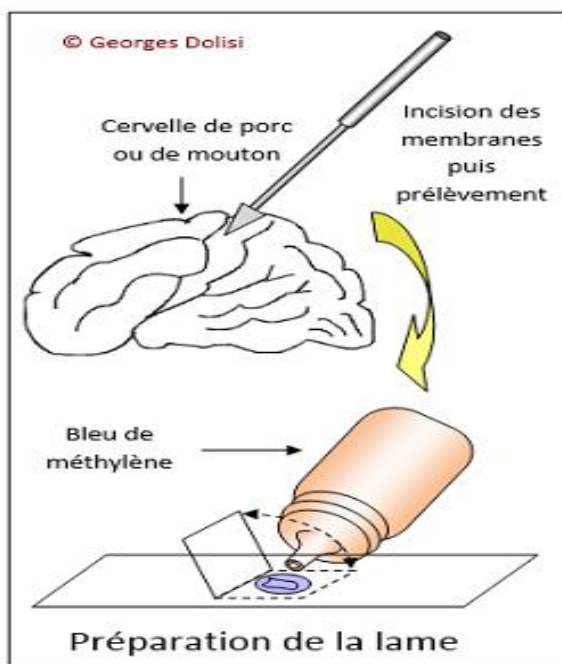


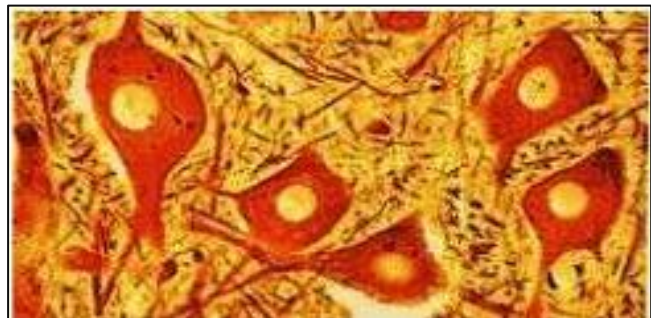Fiche technique n° 7 : Observation du nerf dilacéré & cellule nerveuse

Objectif	Matériels	Conseils techniques	Résultat attendu
<ul style="list-style-type: none"> • Préparer un frottis de cellules nerveuses. • Observation microscopique d'une lame de dilacération d'un nerf sciatique de grenouille 	<ul style="list-style-type: none"> • Aiguille lancéolé • Lames • lamelles • Bleu de méthylène • Microscope 	<ul style="list-style-type: none"> • Avec l'aiguille lancéolée, on incise les membranes fines qui entourent le cortex (=partie externe du cerveau= substance grise) et on prélève un petit morceau (1mm environ). • On le place sur une lame et on fait un premier écrasement délicat avec le plat de l'aiguille lancéolée. • On recouvre d'une goutte de bleu de méthylène. • Après 2 minutes environ, on place une lamelle et on procède à un nouvel écrasement en appuyant sur la lamelle avec le manche de l'aiguille lancéolée. Avec un papier absorbant, on enlève l'excès de colorant au tour de la lamelle. 	<ul style="list-style-type: none"> • Observez les cellules nerveuses. • Observer la structure d'un nerf sciatique.

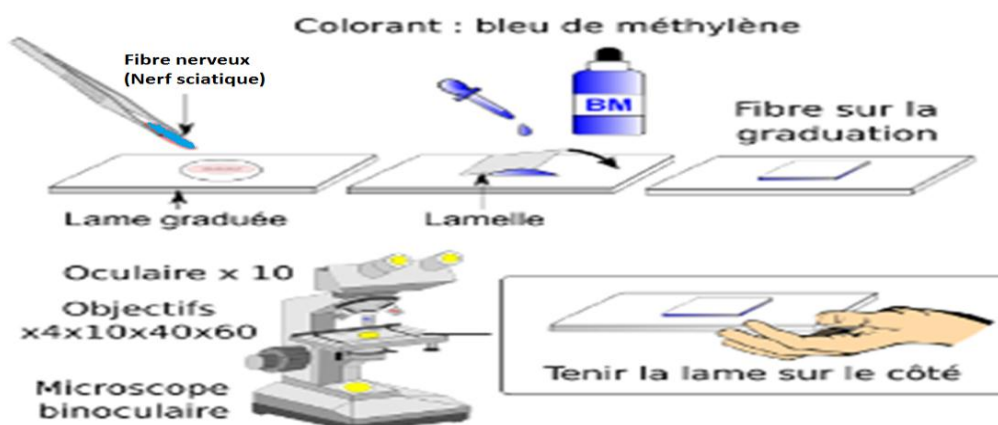
Activité 1 - Observation des cellules nerveuses

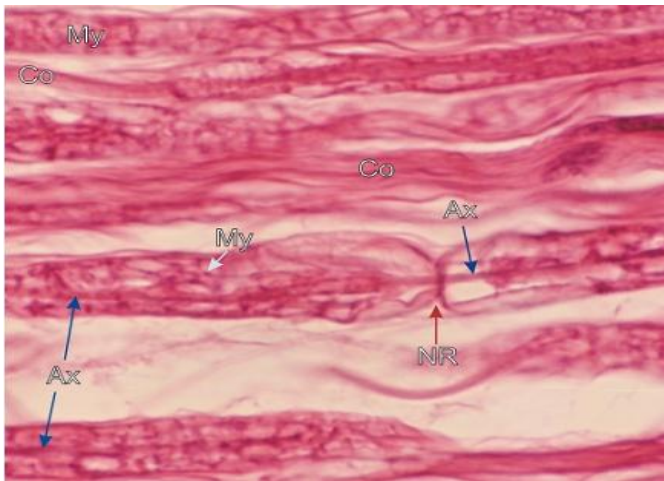


- Au fort grossissement, on distingue:
- Le corps cellulaire, souvent de forme pyramidale (caractéristique du cortex).
- A l'intérieur: un gros noyau qui présente un nucléole très coloré.
- Dans le cytoplasme, des granulations plus ou moins denses: les corps de Nissl.
- Des prolongements de diamètre constant: les axones, ou qui vont en s'amincissant: les dendrites.



Activité 2 - Dilacération du nerf sciatique de la grenouille

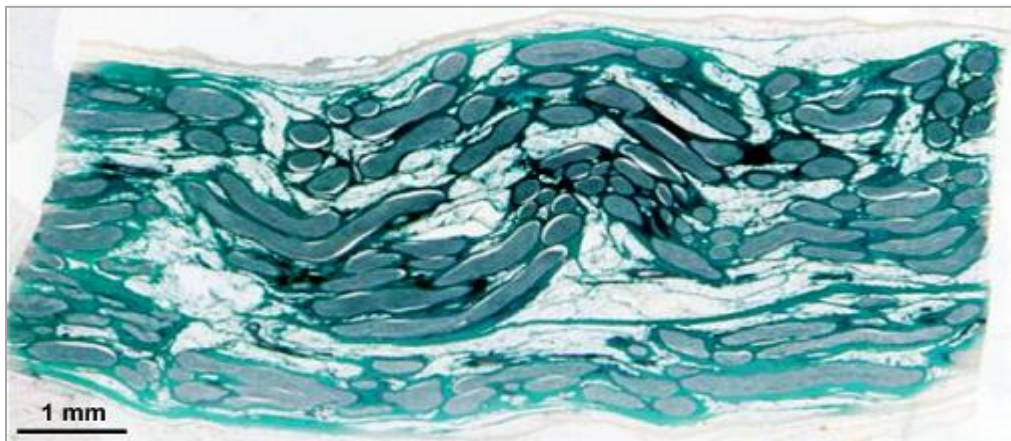




- Coupe longitudinale des fibres nerveuses du nerf sciatique.
- Séparées par le tissu conjonctif (Co) de l'endonèvre, quelques fibres nerveuses montrent des réseaux acidophiles de myéline (My).
- Une fibre montre un noeud de Ranvier (NR) traversé par un axone (Ax).
- D'autres axones, partiellement masqués par de la
- myéline, sont également identifiés.
- Coloration: H-É
- Grossissement: 1200X

- Pour observer le nerf au microscope après dilacération et préparation d'une lame, il faut d'abord isoler un morceau de nerf suffisamment gros et propre.

- ➔ **Extraction du nerf sciatique de grenouille :** <https://vimeo.com/65762230>
- ➔ **méthode de dilacération d'un nerf sciatique de grenouille :** <https://vimeo.com/263048625>
- ➔ **observation microscopique d'une lame de dilacération d'un nerf sciatique de grenouille :** <https://vimeo.com/263053418>



- Coupe longitudinale de nerf rachidien colorée de mammifère observée à la loupe (X 7).
- Coloration au "trichome de Masson"

➔ **Observations**

- Durée de l'expérience: 30 minutes.
- L'observation peut se faire sur la substance grise de la moelle épinière (corne antérieure), on obtient alors un frottis de neurone multi polaires